第4回
（最終回）

プライマリケアにおける
腹部単純X線写真の意義

財団法人脳神経疾患研究所附属 総合南東北病院　消化器センター長　西野 徳之

これまで3回にわたり、腹部単純X線写真（以下、X線写真）の読影について解説し、症例の精査にX線写真の活用をお勧めしてきました。なぜ、X線写真を活用した"気づき医療"をお勧めするのか――。それは、X線写真が病院でも診療所でも、消化器内科医でなくても誰もが活用できるplatformであり、手頃で有用な情報を提供してくれる検査法であること、また、供覧することで医師が同じ土俵に立ち、診断するために次に何をすべきかを話し合うことのできるツールだからです。
今回で連載の最終回になりますが、その総括として、あらためてX線写真の意義をご説明し、みなさまの日常診療にお役立ていただきたいと思います。

腹部単純X線写真は臨床診断の糸口

初診では、まず患者さんの顔色を診て、first impressionで病態の重さを測ります。そして、患者さんの来院動機や症状の訴えに耳を傾け、どのような病態であるかを推察し、鑑別診断を想起します。

最初は鑑別診断を10程度設定しますが、「当たらずとも遠からじ」であることが必要で、そのなかに正解が含まれていないと意味がありません。次に、触診で病変の部位を同定し、性・年齢から可能性のある疾患を整理していきます。その後、採血・検尿、超音波、腹部単純X線写真（以下、X線写真）などの検査で診断を絞り込んでいきます。

「胃が痛い」と言って受診する患者さんもいますが、それを「心窩部痛」に置き換えると、胃内視鏡だけではなく、超音波検査も必要なことに気づきます。さらに、これにX線写真も加えてほしいのです。心窩部には胃のほかに、肝臓や胆嚢、膵臓、脾臓、心臓なども存在します。時には、心筋梗塞から胃痛を訴える患者さんもいます。心窩部のどこに異常があるのかを見極めるためには、X線写真を撮ることをお勧めします。

X線写真は、プライマリケア医でも手軽で確実に診断できる有用な検査法です。一般的には、free airとniveauくらいしかわからないと思われがちですが、決してそんなことはありません。腹部の臓器や病態をイメージしながら、異常を見つけ出そうと読影すると、多くの情報を読み解くことができます。その際に重要なのは、アルベルト・アインシュタインも指摘しているように、「知識も大切だが、imagination（想像力）が理解の大きな助けになる」ということです。そもそもX線写真は、三次元のものを二次元に投影したものであり、そのうえ白黒のグラデーション情報にとどまります。想像力と知識を融合させることではじめて、隠された病態が見えてくるのです。

X線の撮影方法は、立位と臥位の両方で撮るほうがよいのですが、どちらか一方なら臥位での撮影をお勧めします。立位では、腹部の臓器は重力により下がり、4分の3くらいに萎んでしまいます。加えて、腹部の診察も普通は臥位でしますから、X線写真も臥位のほうが触診のイメージと合うのです。

しかし、X線写真の読影においては、誤解や錯覚・錯視を起こしやすいのも事実です。正常と異常は紙一重のこともあるのです。X線写真の一部に関心が向いてしまい、肝心の病変が目に入らないこともあります。森（全体）を見て、木（病変）を見て、林（間接所見）を見ることで過不足のない診断をすることが可能となります（**症例6，7，8**）。

外来診療においては、意外に「便秘」の診断は難しいものです。なぜなら、もちろん大腸内視鏡では診断できませんし、自己申告も当てにならないからです。毎日便が出て

西野　徳之（にしの　のりゆき）
1987年、自治医科大学卒業。旭川医科大学第三内科研究生。90年、利尻島国保中央病院内科医長。94年、同病院院長。2000年、根室市立病院内科科長。同年、総合南東北病院。08年より現職。日本消化器病学会指導医。日本消化器内視鏡学会指導医。産業医。内科認定医。
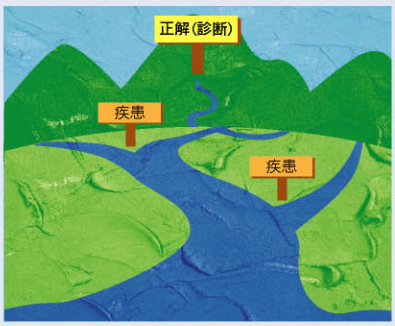
外来患者さんの初期診療における臨床診断は決して簡単ではありません。例えて言うなら、河口から源流にたどり着く道のりに似ています。もちろん、河口には患者さんがいて、源流までさかのぼれば原因である疾病が判明します。しかし、われわれには鮭がもつような源流の記憶があるわけではないので、そこまでにたどり着くのは容易ではありません。多くの支流をさかのぼるときには、流れを見極める必要があります。どちらを選択するのか、その根拠が必要なのです。間違えてしまえば当然、目的地にたどり着くことはできません。